

Multizentrische Fallbeobachtungen sekundär heilender chronischer Wunden mit naszierendem Sauerstoff O₁ (ActiMaris®)

Harter Test zeigt positive Resultate

Der naszierende (aktivierter, atomarer oder naszierender Sauerstoff genannt) Sauerstoff O₁ ist keine neue Entdeckung, sondern ist auch der eigentliche Wirkstoff bei der medizinischen Ozontherapie, welche schon seit über 100 Jahren bei allen möglichen Krankheiten erfolgreich angewendet wird. Dennoch darf diese Therapie nicht mit der Ozontherapie verwechselt oder gleichgesetzt werden. Beim naszierendem Sauerstoff wird atomarer Sauerstoff (O) zwischen das Natrium- und Chloridmolekül «eingesetzt» und stabilisiert, so dass erst beim Kontakt mit biologischem Material, wie z.B. Haut und/oder Schleimhaut, der atomare Sauerstoff freigesetzt wird und seine Wirkung entfaltet.

Auf Lateinisch wird der naszierende Sauerstoff auch «oxigenii in statu nascendi», frei übersetzt würde man sagen: «Sauerstoff im neugeborenen Stadium» bezeichnet. Neugeboren oder aktiviert ist der Sauerstoff nach der Abspaltung aus einem Ozonmolekül O₃ in O₂ + O oder O₂ in O+O, wobei natürlich auch die Umkehrung üblich ist, also die Entstehung von Ozon O₂ + O = O₃ oder von Luftsauerstoff O+O = O₂. Solche Vorgänge passieren zum Beispiel täglich in der Natur bei unzähligen biologischen oder chemischen Vorgängen.

Laut der Deutschen Ärztesgesellschaft wurden mindestens 5,5 Mio. Applikationen (O₁) bei ca. insgesamt 500'000 Patienten dokumentiert und festgehalten. Nebenwirkungen waren in 0,000005% der Fälle festgestellt worden!

Es gibt keine dokumentierte Fallstudie, wo so eine niedrige Nebenwirkungsrate notiert werden konnte. Sonderlich ist das nicht, wenn man bedenkt, dass aktivierter Sauerstoff ein sehr wichtiger Teil des Lebens in uns und um uns herum ist.

Es ist in der Praxis von Bedeutung, aus welcher Form wird der naszierende Sauerstoff freigesetzt und in welcher Konzentration. Durch spezielle Elektrolyseverfahren konnte bei ActiMaris® das reine O₁ stabil zwischen dem NaChlorid Komplex eingebettet werden. Einzigartig ist in diesem Fall auch die Stabilität des Komplexes. Der Hersteller gibt eine Verwendungsdauer von 2/12 Jahren ab Herstellung bekannt. Nach dem Öffnen kann das Produkt (wässrig oder als Gelkomplex) innerhalb von 6 Monaten aufgebraucht werden. Dies ist gegenüber etablierten Wundspüllösungen und Gelen ein entscheidender Vorteil. Grundsätzlich gibt es ein Wundgel und Wundspüllösung für den regelmässigen Gebrauch (Kurz- und Langzeiteinsatz) und jeweils eine forte-Version für den kurzzeitigen Einsatz (unter 7 Tage) bei stark belegt – infizierten Wunden.

Zielsetzung

Diese multizentrische Beobachtung sollte darüber Aufschluss geben ob sich die Produkte zur regelmässigen Anwendung an Wunden eignen und ob zu bekannten und etablierten Produkten, explizit zu polihexanidhaltigen Produkten Parallelen, Vor- oder Nachteile ergeben.

Insbesondere interessierten dabei folgende Fragestellungen:

- Ist unter der Anwendung ActiMaris® Lösung oder Gel eine Reinigung der Wunde und Neubildung von Granulation im Sinne einer Förderung des Wundheilungsprozess zu erkennen?
- Ist unter der Anwendung ActiMaris® Lösung (Nass-Trockenphase) eine Reduktion der Inflammationszeichen in der Wundumgebung zu erkennen?
- Ist unter der Anwendung ActiMaris® Lösung oder Gel eine Reduktion oder Elimination von «üblen, stinkenden» Gerüchen seitens der Wunde zu erkennen?
- Kann ActiMaris® vom klinischen Anwender einfach auf die Wunde appliziert werden
- Kann ActiMaris® in tiefen Wunden mit zusätzlichen Wundfüllern wie Alginat, Hydrofaser etc. kombiniert appliziert werden?
- Wie gestaltet sich das Handling des Produktes im Rahmen des Verbandwechsels?
- Ist die Kompatibilität mit verschiedenen Produkten der Wundversorgung gegeben (klassische und moderne Verbandstoffe).

Methodik

In einer einjährigen Behandlungsphase (Mai 2008 bis Mai 2009) wurden 73 Patienten entsprechend den Anwendungshinweisen des Herstellers behandelt. Dabei wurde phasengerecht und wundtypge-

recht gehandelt. Der professionelle Anwender entschied, wann die forte Version und wann die Standardversion verwendet wurde. Am häufigsten (über 90% aller Anwendungen) kam die Wundspüllösung (Standardversion) zum Einsatz.

In dieser Studie wurden sekundär heilende Wunden unterschiedlicher Genese im Sinne einer phasengerechten Wundversorgung behandelt. Die Anwender waren durchweg erfahrene Wundbehandler entsprechend der Weiterbildung ZWM® – Zertifizierter Wundmanager. Sie wurden zu Beginn der Untersuchung in Handhabung und Produktindikation instruiert. Sie waren angewiesen, eine phasengerechte Wundversorgung mit ActiMaris® in Kombination mit den sonst üblichen Therapiemassnahmen wie Kompressionstherapie, Druckentlastung etc. auszuführen.

Im Regelfall (über 90% der Anwendungen) war vor der ActiMaris® Anwendung die Polihexanidlösung (Prontosan®) in Kombination mit den Wundfüllern und Abdeckungen in Gebrauch, bevor auf ActiMaris®-Wundspüllösung umgestellt.

Die Reinigung der Wunde sollte mit Hilfe der Nass-Trocken-Phase nach G. Kammerlander geschehen, die Hautpflege in der Wundumgebung phasen- und hauttypengerecht¹ erfolgen.

Die Fallbeobachtungen wurden in zwei Behandlungszentren in den Österreich und der Schweiz, ambulant im Zeitraum Mai 2008 bis Mai 2009 durchgeführt. Die wissenschaftliche Leitung sowie das Monitoring oblag Herrn Gerhard Kammerlander, und Dr.med. Thomas Eberlein von der Akademie ZWM®-KAMMERLANDER-WFI.

Ergebnisse

Es wurden im Zeitraum Mai 2008 bis Mai 2009 insgesamt 73 Patienten dokumentiert.

Durchschnittliche Behandlungsdauer
46,04 Tage (3 Tage bis 197 Tage)

Altersdurchschnitt
68,8 Jahre (9 Jahre–95 Jahre)

Durchschnittliches Wundalter bei Behandlungsbeginn
20 Monate (14 Tage – 221 Monate)

Geschlechtsverteilung
35 Frauen, 38 Männer

Ergebnisse bezüglich Infektereignisse

Eine Wunde gilt nach klinischen Kriterien als infiziert, wenn sich lokale Infektzeichen sowie gegebenenfalls systemische Infektzeichen zeigten. Die Beurteilung erfolgte nach den klinischen Kriterien durch die Anwender.

In 12 Fällen (8,76%) der 73 dokumentierten Wunden wurde zu Beginn der Behandlung eine Wundinfektion diagnostiziert. Bei einem Patienten wurde eine systemische Antibiotikatherapie begleitend durchgeführt. In allen diesen Fällen konnte diese Wundinfektion während der Anwendung von ActiMaris® in Kombination mit der phasengerechten Wundtherapie saniert werden. In keinem Falle ergab sich ein Rezidiv eines bereits sanierten Wundinfektes.

Ergebnisse bezüglich Geruchsminderung und Minderung der Entzündungszeichen in der Wundumgebung

Nach Anwendung einer 15 bis 20-minütigen Nassphase waren vorhandene Entzündungszeichen in der Wundumgebung optisch in gut 20 bis 60% vermindert klinisch wahrnehmbar.

Bei übel riechenden Wunden wurden im Schnitt nach knapp 10 Minuten eines nassen ActiMaris®-Umschlages die Gerüche vollständig eliminiert! Dies konnte bisher von keiner modernen, keimmindernden Wundspüllösung erreicht werden!

Ergebnisse bezüglich Applikationsvermögen durch den Anwender

Je nach Indikation standen dem Anwender unterschiedliche Darreichungsformen der Produktserie ActiMaris® zur Verfügung. Entsprechend der jeweiligen Wundsituationen bei den untersuchten Patienten wurde ActiMaris® Lösung oder Gel verwendet. Bei jedem Verbandwechsel wurde das Handling mit den Noten «sehr gut» / «gut» / «befriedigend» / «ungenügend» bewertet: 6% «gut» und 94% «sehr gut» war das Ergebnis.

In 97% der Fälle wurde ein «gut» oder «sehr gut» abgegeben hinsichtlich Gesamteindruck und ebenso viele Fachexperten würden ActiMaris® weiter

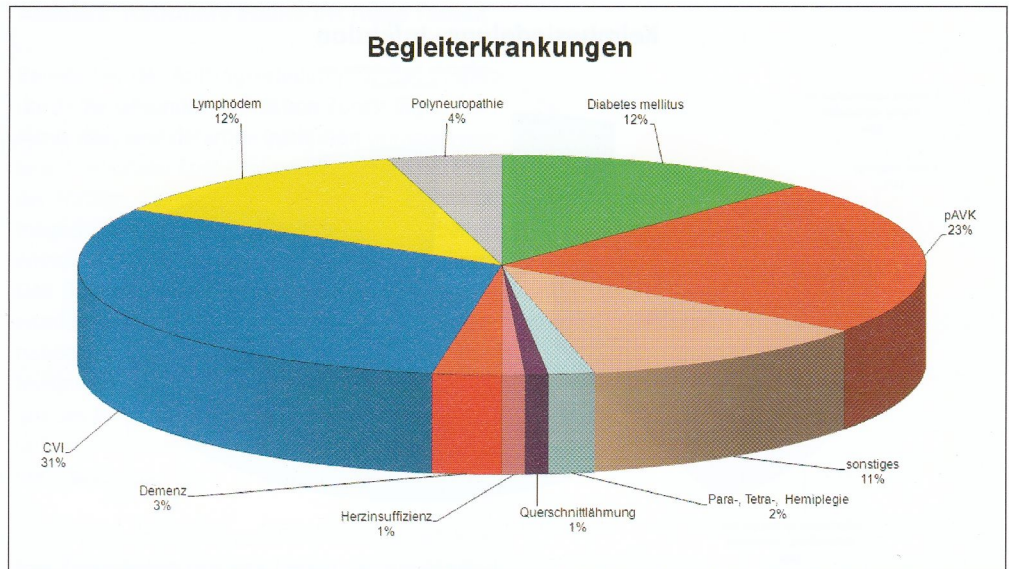


Abbildung 1: Dokumentierte Begleiterkrankungen, Verteilung

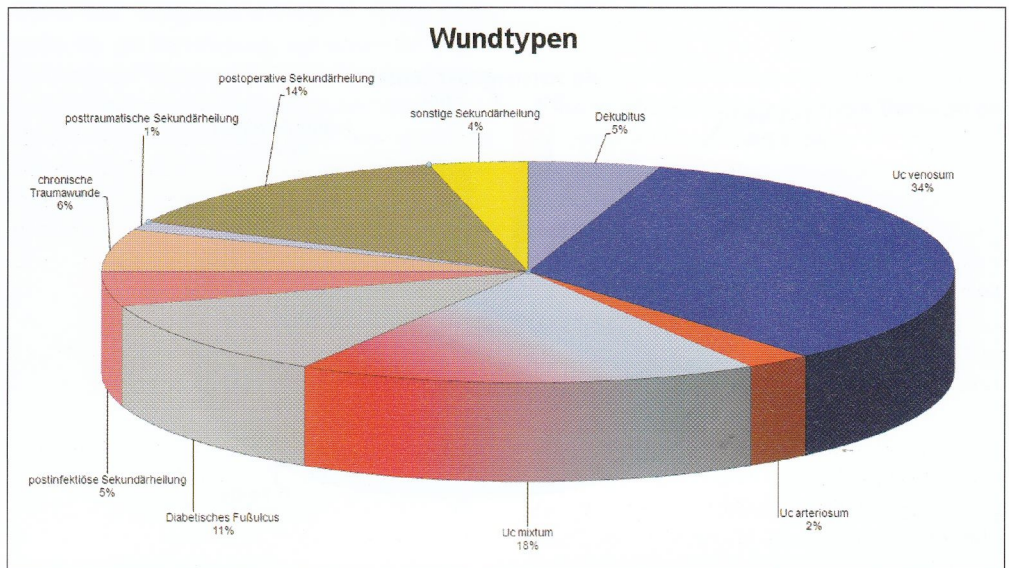


Abbildung 2: Verteilung der Wundtypen

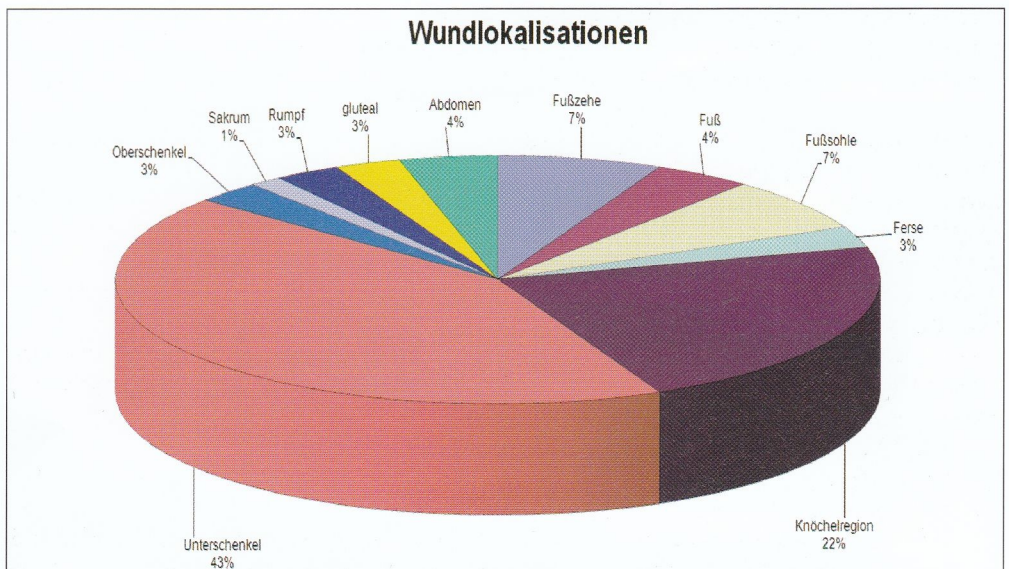


Abbildung 3: Prozentuale Verteilung der Wundlokalisationen

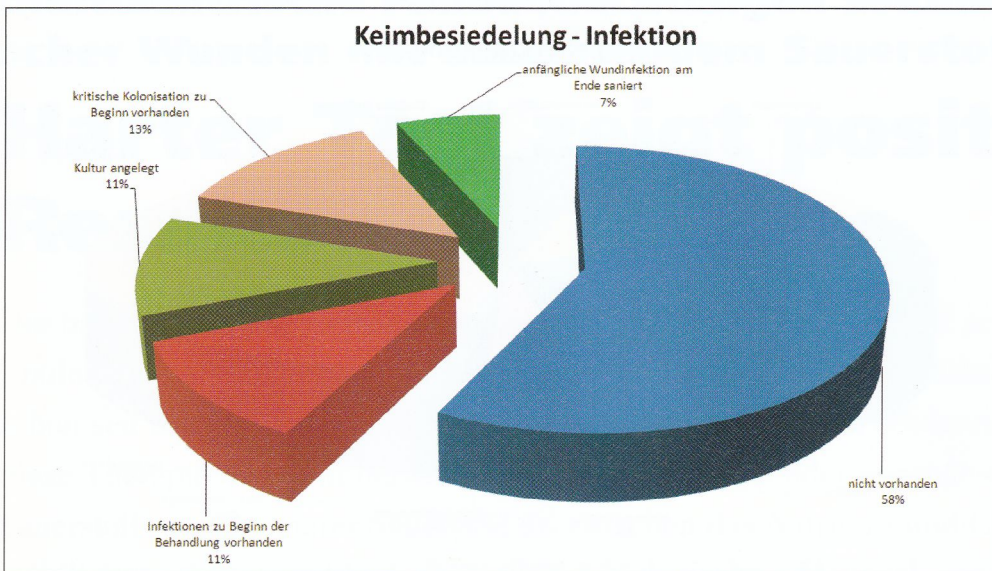


Abbildung 4: Keimsituation und Verlauf an der Wunde

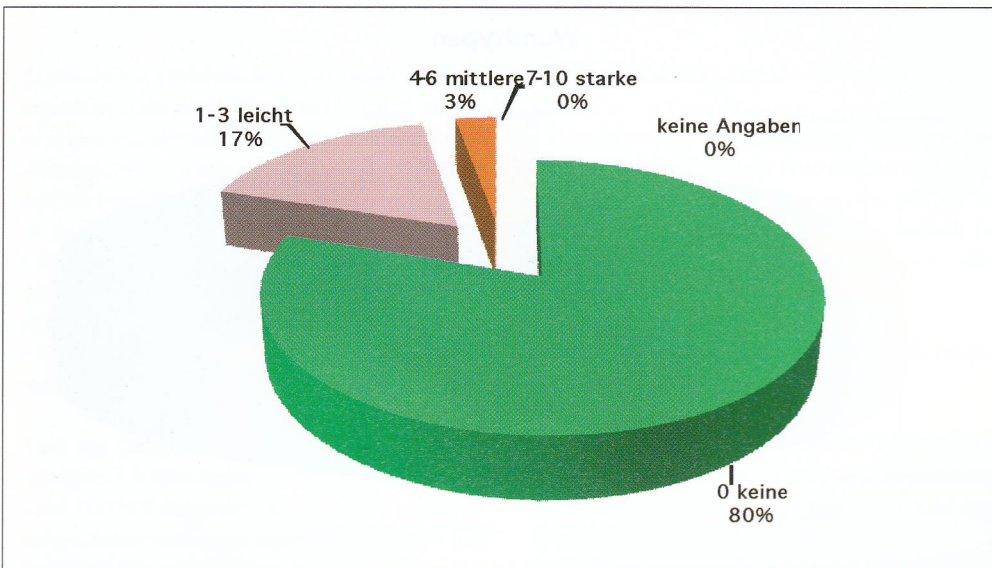


Abbildung 5: Beurteilung der Verträglichkeit unmittelbar nach Applikation des Produktes

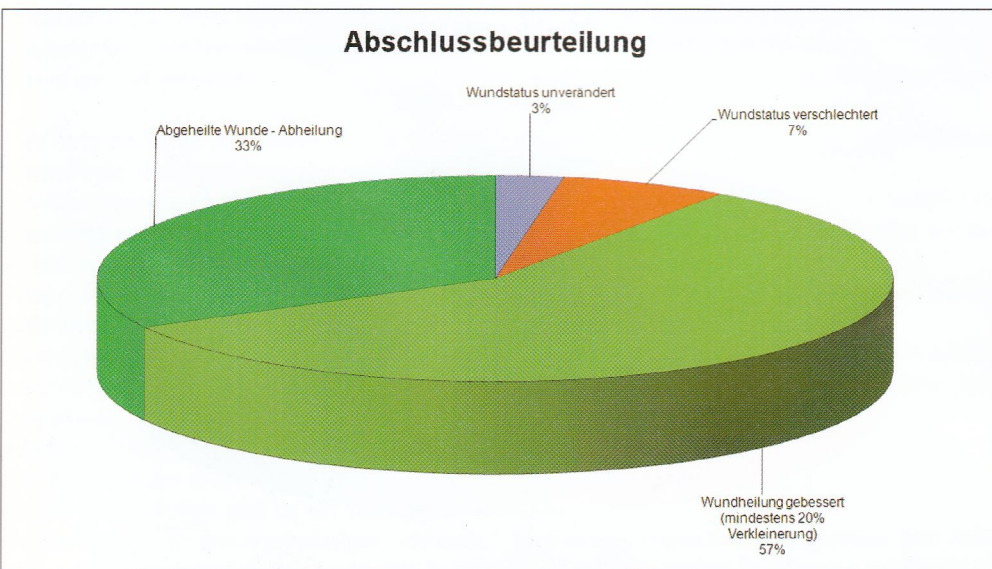


Abbildung 6: Abschlussbeurteilung - Wundheilungsverlauf

empfehlen, beziehungsweise weiter anwenden. Dies macht deutlich, dass die Anwender überdurchschnittlich zufrieden waren.

Wie war Ihr therapeutischer Gesamteindruck während der Behandlung?

- 84,2% sehr positiv
- 14,7% positiv
- 1,1% negativ
- 89,2% sehr empfehlenswert
- 9,6% empfehlenswert
- 1,2% nicht empfehlenswert

Ergebnisse bezüglich Wundheilungsverlauf

Um die therapeutische Wirkung von ActiMaris® in Kombination mit einer sekundären Wundabdeckung hinsichtlich seiner Eigenschaften als moderner Feuchtverband beurteilen zu können, wurden die dokumentierten Behandlungsabläufe und deren Endbefund nachfolgenden Gruppen zugeordnet:

Als «stagnierend» gilt ein Heilungsverlauf, wenn der Ausgangsbefund im Vergleich zum Endbefund weder eine Verschlechterung noch eine deutliche Verbesserung der Wundheilungssituation erkennen lässt.

Als «verschlechtert» wurde die Wunde eingestuft, wenn die klinischen Entzündungszeichen sich verstärkten, eine Belags- oder Nekrosebildung sich neu zeigte oder der Anteil an Granulations- beziehungsweise Epithelgewebe sich reduzierte.

Als «verbessert» wurde die Wunde eingestuft, wenn sich die klinischen Entzündungszeichen reduzierten, die Wunde sich reinigte oder vermehrt Granulations- beziehungsweise Epithelgewebe sich zeigte. Ebenfalls als «verbessert» wurde die erfolgreiche Wundgrundsaniierung mit anschließendem chirurgischem Wundverschluss gewertet.

Als «abgeheilt» wurde ein Heilungsverlauf bezeichnet bei vollständig verschlossener, epithelisierter Narbenbildung des ursprünglichen Hautdefektes.

Der Objektivität wegen muss gesagt werden, dass am 31.05.2009 der finale Beobachtungstag war (Ende der AWB). Daraus ergibt sich, dass einige Wunden, trotz positiven Fortschritten, an diesem Tag zum Abschluss gebracht werden mussten.

Ergebnisse bezüglich Kompatibilität mit anderen Produkten

Bisher wurden folgende Produkttypen, ohne Komplikationen oder negative Auffälligkeiten in Zusammenhang mit ActiMaris® erfolgreich eingesetzt: Absorberkompressen, Alginate, Folienverband, Hydrofaser, Hydrokolloidverband: Kollagenverband, Saugkompressen, Schaumstoffverband, Superabsorberverband.

Fallbeispiele

Legende

WRL = Wundreinigungslösung,
 WU = Wundumgebung,
 WF= Wundfüller,
 WA = Wundabdeckung,
 HP = Hautpflege

Zusammenfassung

In der vorgestellten ersten Phase der klinischen Anwendungsbeobachtung konnte ActiMaris® unter Alltagsbedingungen dokumentiert werden. Das monitorierte Patientenkollektiv mit sekundär heilenden und chronischen Wunden stellt an die Lokalthherapie hohe Anforderungen hinsichtlich der Unterstützung des Wundheilungsprozesses. Im Rahmen eines phasengerechten Wundmanagements entsprechend dem Konzept ZWM®-Zertifizierter Wundmanager kam es unter der Anwendung von ActiMaris® in Kombination mit Verbandstoffen für die phasengerechte Wundbehandlung in 91% der Fälle zu einer Verbesserung der Wundheilungssituation oder gar zu einem kompletten Wundverschluss.

Die Zielsetzungen in Bezug auf...

- Unterstützung der Wundreinigung und Granulation
- Reduktion von Entzündungszeichen in der Wundumgebung
- Handling und Kompatibilität
- Keimreduktion
- Geruchsminderung bzw. Neutralisation

konnten durch die Anwendungsbeobachtung eindeutig bestätigt werden. Darüber hinaus konnten wiederholt imposante Reduktionen von Entzündungszeichen an der Haut nach einer ausgeprägten Nass-/Trockenphase dokumentiert werden!

Ab August 2009 folgt ein Rechts-Links Vergleich, Polihexanidlösung vs ActiMaris®, bei dem die lokalen Wundmittel und Begleittherapien sonst identisch verwendet werden. Dabei soll ermittelt werden, ob ein klinischer Unterschied oder Gemeinsamkeiten entdeckt werden.

Literaturverweise

Liegen bei den Autoren vor.

Hinweis – Interessenskonflikt

Diese klinische Anwendungsbeobachtung wurde auf Antrag und Wunsch der Akademie für Zertifiziertes Wundmanagement initiiert und unentgeltlich durchgeführt. Muster wurden vom Hersteller, der QuantumMedis Liechtenstein, zur Verfügung gestellt.

Es besteht kein Interessenkonflikt im Sinne der Richtlinien des International Committee of Medical Journal Editors.

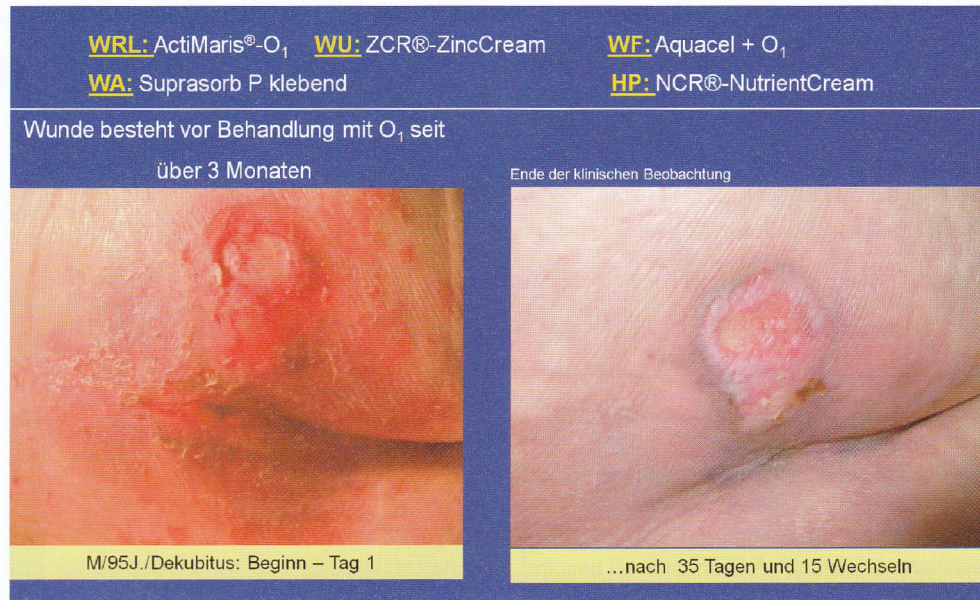


Abb.7: Ambulante Behandlung; Stabilisierung der Wundumgebung erreicht; Wundstatus gebessert

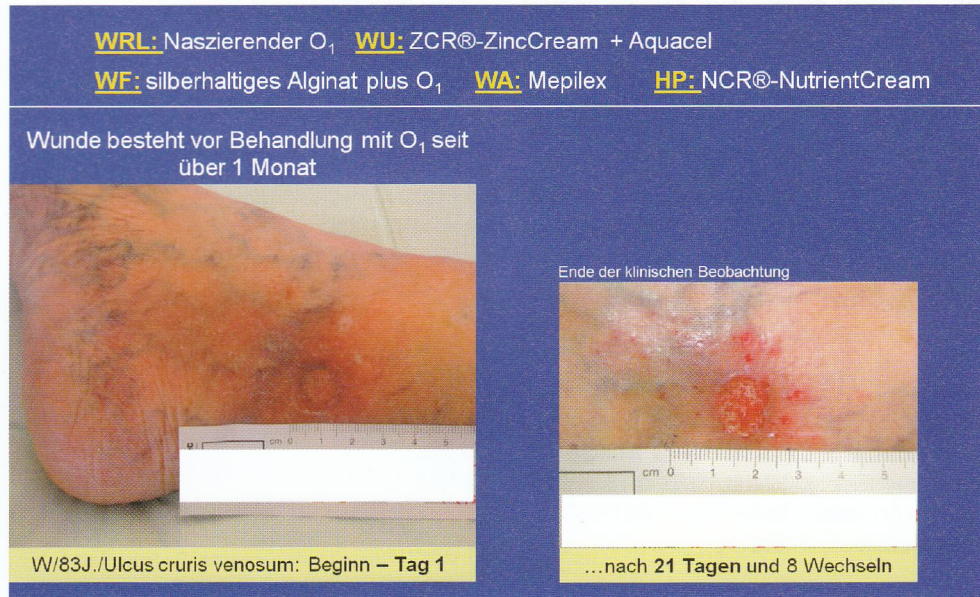


Abb.8: Ambulante Behandlung; Stabilisierung der Wundumgebung erreicht; Wundstatus gebessert

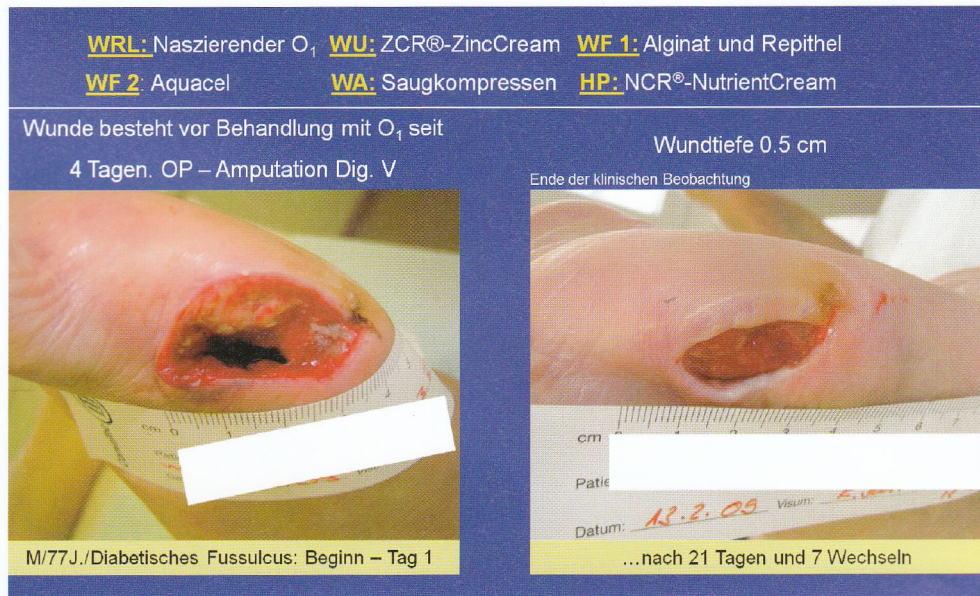


Abb.9: Ambulante Behandlung; Wundumgebung optimal geschützt; Wundstatus gebessert

Weitere Informationen

Akademie für zertifiziertes Wundmanagement®-KAMMERLANDER-WFI
 Gerhard Kammerlander
 Taleggstrasse 23
 8424 Embrach
 kammerlander@wfi.ch

Die Autoren

G. Kammerlander

MBA / DGKP / ZWM®, Geschäftsführung, Akademie für zertifiziertes Wundmanagement®-KAMMERLANDER-WFI Embrach, Zürich und WKZ®-WundKompetenzZentrum, A-4020 Linz

S. Luchsinger

DGKS / ZWM®cert, Wundberatung, Akademie für zertifiziertes Wundmanagement®-KAMMERLANDER-WFI Embrach, Zürich

E. Locherer

DGKS/ZWM®, Geschäftsführung WZ®-WundZentrum, Wundambulatorium Esther Locherer, CH-5625 Kallern-Hinterbühl

P. Zweimüller

DGKS/ ZWM®cert, Pflegedienstleitung, WKZ®-WundKompetenzZentrum, A-4020 Linz

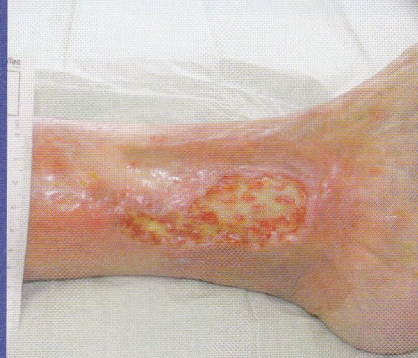T. Eberlein

Dr.med./ ZWM®, Facharzt für Dermatologie, Allergologe, Ärztlicher Leiter der Akademie für zertifiziertes Wundmanagement®-KAMMERLANDER-WFI Embrach, Zürich, Ärztlicher Leiter des WKZ®Wund-KompetenzZentrum, A-4020 Linz

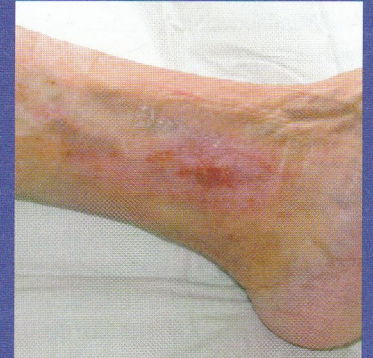WRL: Naszierender O₁ **WU:** ZCR®-ZincCream **WF:** Hydrofaser plus O₁

WA: Mepilex B.

Wunde besteht vor Behandlung mit naszierendem O₁ seit über 4 Monaten



W/87J./Ulcus cruris venosum: Beginn –Tag 1



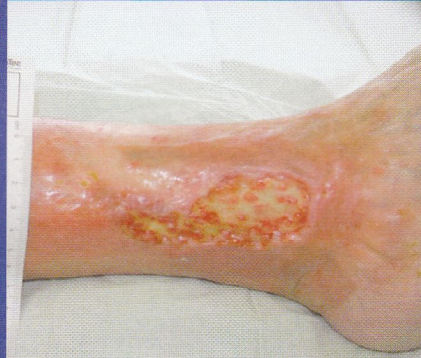...nach 96 Tagen und 42 Wechseln

Abb.10: Ambulante Behandlung; Wundumgebung stabilisiert; Wundstatus eindeutig gebessert

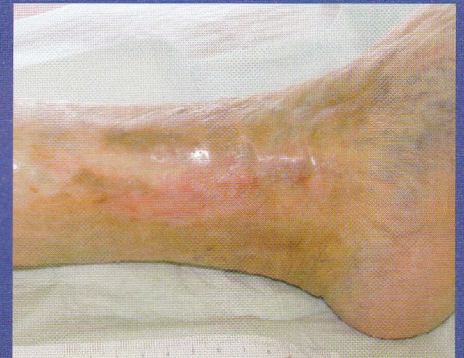WRL: Naszierender O₁ **WU:** ZCR®-ZincCream **WF:** Hydrofaser

WA: Mepilex Border **HP:** NCR®-NutrientCream (ab Tag 126 nur noch HP mit NCR)

Wunde besteht vor Behandlung mit naszierendem O₁ seit über 4 Monaten



W/87J./Ulcus cruris venosum: Beginn –Tag 1



...nach 126 Tagen und 58 Wechseln

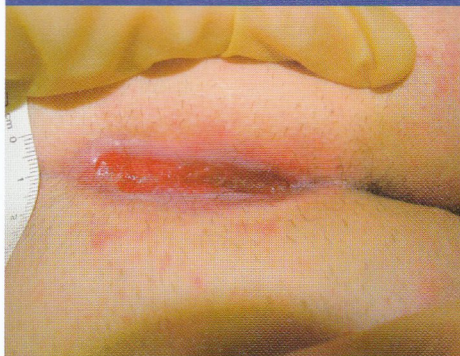Abb.11: Ambulante Behandlung; Wundumgebung stabilisiert; Wunde komplett epithelisiert

WRL: ActiMaris®-O₁ **WU:** ZCR®-ZincCream **WF:** Alginat plus O₁

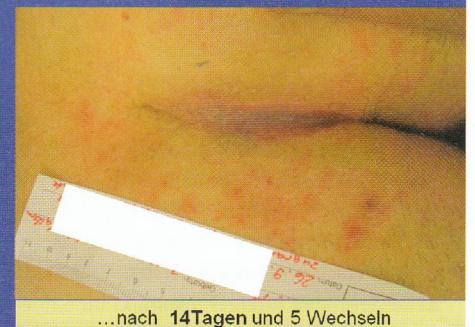WA: Mepilex Border lite **HP:** NCR®-NutrientCream

Wunde besteht vor Behandlung mit O₁ seit über 12 Monaten

Vollständige Epithelisierung nach 14 Tagen
 Ab jetzt nur noch HP-NCR®-NutrientCream



M/22J./Ulcus postoperative sekundär Wunde: Beginn – Tag 1



...nach 14Tagen und 5 Wechseln

Abb.12: Ambulante Behandlung; Wundumgebung stabilisiert; Wunde komplett epithelisiert